

Medicent Electrón. 2021 jul.-sept.;25(3)

Informe de Caso

Nevo lipomatoso cutáneo superficial

Superficial cutaneous lipomatous nevus

Luis Alberto Monteagudo de la Guardia^{1*} <https://orcid.org/0000-0002-8540-463X>

Carlos Javier Monteagudo Álvarez² <https://orcid.org/0000-0003-0751.981X>

Eliecer Anoceto Armiñana¹ <https://orcid.org/0000-0001-8134-1541>

Ana Jenny Pérez Pérez³ <https://orcid.org/0000-0002-5284-9079>

¹Hospital Universitario Ginecobstétrico Mariana Grajales. Santa Clara. Villa Clara. Cuba.

²Policlínico Universitario José Ramón León Acosta. Santa Clara. Villa Clara. Cuba.

³Policlínico Docente Universitario Capitán Roberto Fleites. Santa Clara. Villa Clara. Cuba.

*Autor para correspondencia: Correo electrónico: luisalbertomg@infomed.sld.cu

RESUMEN

El nevo lipomatoso cutáneo superficial es un nevo o hamartoma del tejido conectivo, idiopático, caracterizado por tumoraciones lobuladas del color de la piel, únicas o múltiples, con cierta predilección por la cintura pélvica; su aparición es poco frecuente. Histológicamente se destaca la presencia de células grasas maduras localizadas ectópicamente en la dermis. Se presentó un paciente de 40 años de edad con lesión en la piel de la región glútea derecha desde niño. Al examen dermatológico presentaba lesiones papulonodulares múltiples, de color de la piel, de tamaño variable, de consistencia blanda, localizadas en la nalga derecha. Se le realizó exéresis y biopsia de piel de lesión

papulonodular de mayor tamaño, con diagnóstico histopatológico de nevo lipomatoso cutáneo superficial.

DeCS: lipomatosis; nevo; hamartoma.

ABSTRACT

A superficial cutaneous lipomatous nevus is an idiopathic connective tissue nevus or hamartoma characterized by single or multiple lobulated skin-colored tumors with a certain predilection for the pelvic girdle; its appearance is rare. Histologically, the presence of mature fat cells located ectopically in the dermis stands out. We present a 40-year-old male patient with a skin lesion of the right gluteal region since he was a child. On dermatological examination, he had multiple, skin-colored, papulonodular lesions of variable size and soft consistency located on the right buttock. Exeresis and skin biopsy of a larger papulonodular lesion were performed, with histopathological diagnosis of superficial cutaneous lipomatous nevus.

MeSH: lipomatosis; nevus; hamartoma.

Recibido: 1/10/2020

Aprobado: 4/05/2021

El nevo lipomatoso cutáneo superficial es un nevo o hamartoma del tejido conectivo, idiopático, caracterizado por tumoraciones lobuladas del color de la piel, únicas o múltiples, con cierta predilección por la cintura pélvica; su aparición es poco frecuente.⁽¹⁾ Hoffman y Zurbelle fueron los primeros en informar esa rara anomalía de la piel en el año 1921. Este padecimiento puede afectar a pacientes de cualquier edad y sexo, está presente al nacimiento o se hace evidente durante las dos primeras décadas de la vida.^(2,3)



Presentación del paciente

Paciente de 40 años de edad, masculino, blanco, con antecedentes de haber presentado desde niño lesión en la piel de la nalga derecha. Acudió a consulta de Dermatología pues refería molestias al sentarse. Al examen dermatológico presentaba lesiones nódulo papulosas de consistencia blandas, múltiples, de color de la piel, de tamaño variable (algunas con tamaño de 4 x 3 cm de diámetro), de superficie lisa, agrupadas en la región glútea derecha (Figura 1 y 2). Se realizó exéresis y biopsia de una de las lesiones de mayor tamaño. Los resultados de la biopsia informaron lo siguiente: segmento de piel que muestra a nivel de la dermis lóbulos de tejido adiposo compuesto por adipocitos maduros de morfología y disposición arquitectural normal que forman islotes no encapsulados entre los haces de colágeno, lo cual se corresponde con nevo lipomatoso cutáneo superficial (Figura 3 y 4).

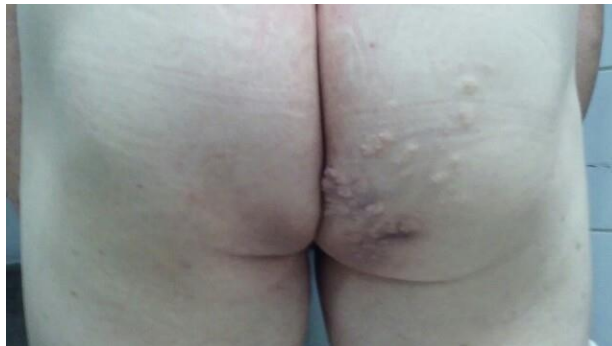

Figura 1. Nevo lipomatoso cutáneo superficial.

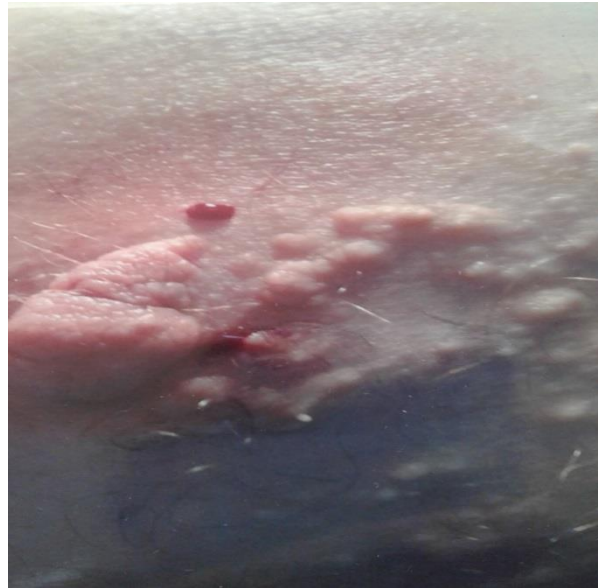

Figura 2. Nevo lipomatoso cutáneo superficial.

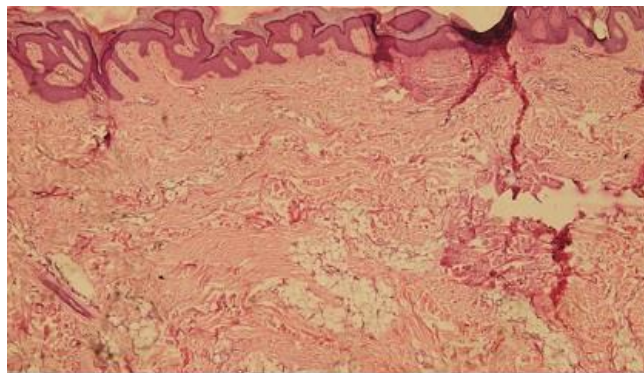


Figura 3. Nevo lipomatoso cutáneo superficial.
Hematoxilina y eosina 4x.

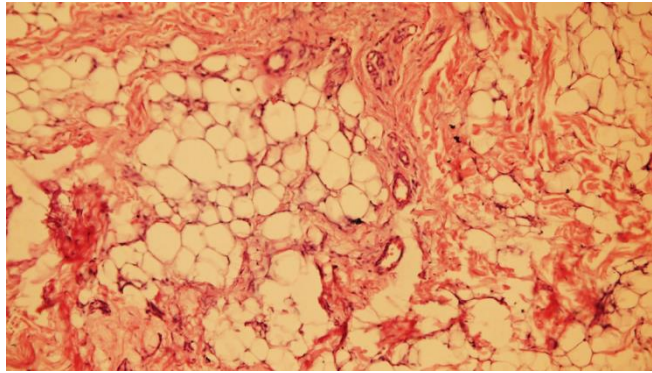


Figura 4. Nevo lipomatoso cutáneo superficial.
Hemetoxilina y eosina 40x.

Comentario

El nevo lipomatoso cutáneo superficial consta de lesiones papulonodulares blandas y agrupadas que están presentes al nacer o que aparecen durante la infancia o la adolescencia. Se ha descrito una presentación inicial en adultos.⁽⁴⁾ Las lesiones consisten en pápulas o nódulos blandos de color amarillento o de la piel que están agrupados, no cruzan la línea media y pueden seguir las líneas de Blaschko, de tamaño variable, semiesféricas, lobuladas y en ocasiones gigantes. Estas se agrupan en placas, casi siempre de distribución lineal, y pueden haber comedones e hipertrichosis. Las lesiones individuales o aisladas pueden ser sésiles o pedunculadas y tienen superficie lisa o cerebriformes. Estas lesiones aisladas tienen el aspecto de acrocordón de tejido graso. Las localizaciones más frecuentes son: la zona de la cintura pélvica, las nalgas, la región lumbar y la parte superior de los muslos.^(5,6) Se han observado casos en: abdomen, tórax, piel cabelluda, párpados y vulva. No hay síntomas y nunca sobreviene transformación maligna.

Histológicamente se caracteriza por células grasas maduras localizadas ectópicamente en la dermis, con distribución irregular o que forman bandas, sobre todo alrededor de vasos y anexos. Están bien diferenciadas y, en general, carecen de conexión con la grasa subcutánea.^(1,7)

El diagnóstico diferencial se realiza con: lipomas, neurofibromas, acrocordones, polidisplasia con hipoplasia dérmica focal y lipofibroma. No requiere tratamiento pero puede extirparse o tratarse con láser de CO₂.

REFERENCIAS BIBLIOGRÁFICAS

1. Arenas R. Nevo lipomatoso cutáneo superficial. En: Dermatología. Atlas, diagnóstico y tratamiento. 6.^a ed. México: MacGraw-Hill; 2015. p. 681-2.
2. Medell-Gago M, Guerra-Guerra T, González-Pérez O, Concepción-Quiñones L. Nevus lipomatosus cutaneous superficialis. Report of four cases including an unusual presentation associated with massive lipomas and diffuse lipomatosis. Rev Esp Patol [internet]. 2018 Jan.-Mar. [citado 16 sep. 2020];51(1):[aprox. 7 p.]. Disponible en: <https://pubmed.ncbi.nlm.nih.gov/29290322/>
3. Bairwa S, Sharma M, Sangwaiya A, Singla S, Gupta K, Yadav A. Nevus Lipomatosus Cutaneous Superficialis with Unusual Presentation over the Nipple. Indian J Dermatol [internet]. 2017 Jul.-Aug. [citado 16 sep. 2020];62(4):[aprox. 3 p.]. Disponible en: <https://www.ncbi.nlm.nih.gov/pmc/articles/PMC5527730/>
4. Kaddu S. Neoplasias del músculo liso, el tejido adiposo y el cartílago. En: Bologna JL, Scaffer JV, Cerroni L. Dermatología. 4.^a ed. Barcelona: Elsevier; 2018. p. 1308-10.
5. Brenn T. Neoplasias del tejido adiposo subcutáneo. Nevo lipomatoso superficial. En: Goldsmith LA, Katz SI, Gilchrest BA, Paller AS, Leffell DJ, Wolff K. Fitzpatrick. Dermatología en Medicina General. Vol. 1. 8.^a ed. Buenos Aires: Panamericana; 2014. p. 1489-97.
6. James WD, Elston DM, Berger TG. Dermal and subcutaneous tumor. En: Andrews diseases of the skin. Clinical Dermatology. 12th ed. Philadelphia: Elsevier; 2016. p. 578-624.



7. Takegawa M, Kakudo N, Morimoto N, Hihara M, Masuoka H, Kusumoto K. Giant Nevus lipomatosus cutaneous superficialis on the Buttock. *Plast Reconstr Surg Glob Open* [internet]. 2018 Nov. [citado 16 sep. 2020];6(11):[aprox. 6 p.]. Disponible en: <https://www.ncbi.nlm.nih.gov/pmc/articles/PMC6414102/>

Conflicto de intereses

Los autores plantean que no tienen conflictos de intereses.

