

Medicent Electrón. 2020 ene.-mar.;24(1)

Informe de caso

## Rotura de vasa previa en una inserción velamentosa del cordón umbilical

Ruptured vasa previa in a velamentous umbilical cord insertion

Sandi Jiménez Puñales<sup>1\*</sup> <https://orcid.org/0000-0003-4535-9562>

Aracelys Fleites León<sup>1</sup> <https://orcid.org/0000-0002-3981-463X>

Nuria Vega Betancourt<sup>1</sup> <https://orcid.org/0000-0001-9551-065X>

<sup>1</sup>Hospital Universitario Ginecobstétrico Mariana Grajales. Santa Clara, Villa Clara. Cuba.

\*Autor para la correspondencia: Correo electrónico: [sandijp@infomed.sld.cu](mailto:sandijp@infomed.sld.cu)

### RESUMEN

La rotura de vasa previa es una afección infrecuente que aparece cuando el cordón umbilical tiene una inserción velamentosa y los vasos fetales desprotegidos, que al carecer de la gelatina de Wharton, discurren a través de las membranas, lo que los hace especialmente vulnerables a la rotura o desgarros. Los factores de riesgo más relevantes son: la gestación gemelar monocorial, las gestaciones conseguidas mediante técnicas de reproducción asistida y las anomalías de inserción placentaria. La rotura de la vasa previa puede llevar a: una hemorragia fetal aguda, un choque hipovolémico, una asfixia fetal y a la muerte perinatal. El estudio ecográfico de la placenta y el empleo del Doppler color tienen gran importancia para lograr el diagnóstico precoz de las pacientes en riesgo, el

198

cual constituye la premisa fundamental para lograr disminuir la morbilidad y mortalidad fetal y neonatal.

**DeCS:** vasa previa; cordón umbilical.

## **ABSTRACT**

Ruptured vasa previa is an uncommon condition that appears when the umbilical cord has a velamentous insertion and the unprotected fetal vessels, which, in the absence of Wharton's jelly, run through membranes making them especially vulnerable to rupture or tears. The most relevant risk factors are: monochorionic twin pregnancy, pregnancies achieved through assisted reproductive techniques and abnormal placental cord insertion. Ruptured vasa previa can lead to: acute fetal hemorrhage, hypovolemic shock, fetal asphyxia and perinatal death. The ultrasound study of the placenta and the use of color Doppler ultrasound are of great importance to achieve early diagnosis of patients at risk, which is the fundamental premise to achieve lower fetal and neonatal morbidity and mortality.

**DeCS:** vasa previa; umbilical cord.

Recibido: 25/04/19

Aprobado: 27/06/19

La rotura de vasa previa es una afección infrecuente que aparece cuando el cordón umbilical tiene una inserción velamentosa y los vasos fetales discurren durante un trayecto, más o menos largo, a través de las membranas. Esta condición los hace especialmente vulnerables a la rotura o a los desgarros cuando se sitúan a nivel del orificio cervical interno por debajo de la presentación fetal.<sup>(1)</sup>

Dichos vasos fetales intramembranosos y totalmente desprotegidos cruzan el segmento inferior uterino por debajo de la presentación fetal, desprovistos de la gelatina de Wharton o tejido placentario. Estos son muy propensos a la rotura en



caso de amniotomía o rompimiento espontáneo de la bolsa amniótica, por lo que un sangrado vaginal que aparece en el momento de la rotura de membranas debe hacer sospechar al médico de la presencia de vasa previa.<sup>(2, 3)</sup>

La incidencia de esta afección es de 1 / 2 000 -1 / 3 000 embarazos, y se asocia a una elevada mortalidad perinatal (52-66 %).<sup>(2)</sup>

Esta inserción anómala del cordón umbilical se explica mediante la teoría del trofotropismo, es decir, ocurre una inserción inicial normal pero al buscar la placenta el sitio de mayor irrigación del miometrio se produciría la inserción velamentosa.<sup>(4,5)</sup>

Existen dos variantes: tipo 1, que se debe a la inserción velamentosa del cordón umbilical, y tipo 2, que se produce cuando los vasos fetales discurren entre los lóbulos de una placenta bilobulada o succenturiata.<sup>(2,6)</sup>

Entre los factores de riesgo de vasa previa se pueden mencionar: la gestación gemelar monocorial, las gestaciones conseguidas mediante técnicas de reproducción asistida y las anomalías de inserción placentaria, tales como: la placenta previa, la inserción baja, las variaciones anatómicas y las variantes bilobuladas y succenturiata.<sup>(7)</sup>

### **Presentación de la paciente**

Se trató una paciente de 23 años de edad, de raza negra, con antecedentes de salud, historia obstétrica de embarazos dos, partos cero y abortos uno. En esta ocasión fue remitida al Hospital Universitario Ginecobstétrico Mariana Grajales por presentar 41,5 semanas de embarazo y fue admitida en el cuerpo de guardia.

En la sala se le realizó el procedimiento habitual según el protocolo para un embarazo a término.

En el examen físico se encontró: paciente con buena coloración de piel y mucosas, edema ligero en miembros inferiores, frecuencia respiratoria de 14 por minuto, no estertores audibles, frecuencia cardíaca de 83 latidos por minuto, no soplos audibles, tensión arterial de 110/ 70 mmHg, con pulsos periféricos presentes. Con abdomen globuloso, útero grávido y altura uterina de 38



centímetros, feto en presentación cefálica e insinuada, dorso derecho y frecuencia cardíaca fetal de 149 latidos por minuto.

Se realizó cardiotocografía simple con resultados normales. La ultrasonografía informó: feto único, cefálico, dorso derecho, latido cardíaco presente, líquido amniótico normal y placenta anterior con maduración grado II.

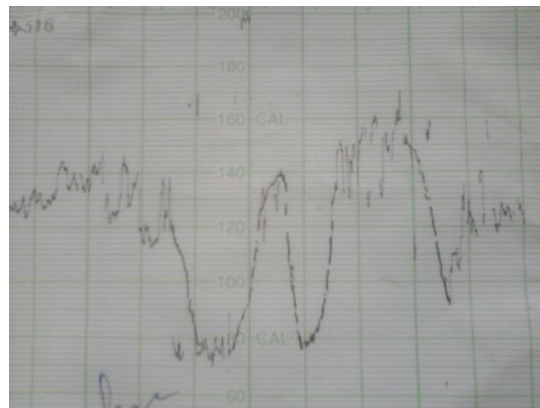
Hemoglobina: 126 g/l

Coagulograma: tiempo de coagulación: 1 minuto, tiempo de sangramiento: 8 minutos, conteo de plaquetas:  $220 \times 10^9/L$

Serología del tercer trimestre: no reactiva

VIH del tercer trimestre: negativo

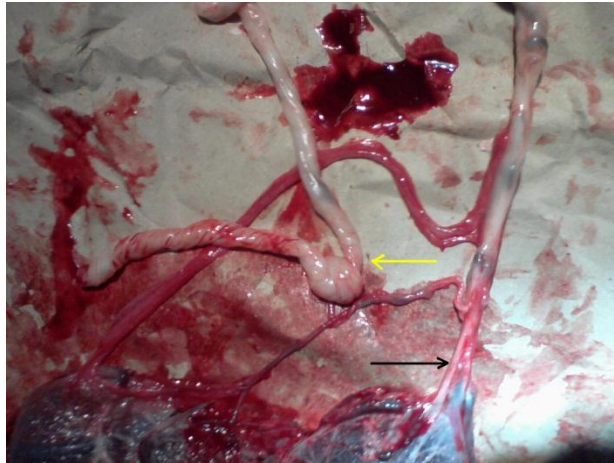
Después de la discusión en colectivo se decidió realizar la inducción del parto al día siguiente, el cual transcurrió sin dificultades hasta que se le realizó amniotomía a la paciente, seguidamente se presentó sangramiento profuso rojo y se realizó cardiotocografía donde se observaron desaceleraciones variables y profundas (Figura 1).



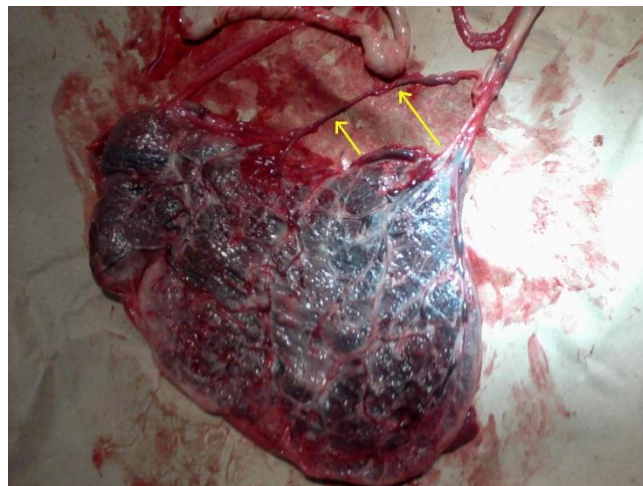
**Figura 1.** Cardiotocografía con desaceleraciones variables y profundas.

El colectivo de la guardia decidió realizar operación cesárea de urgencia, por un estado fetal intranquilo; el acto quirúrgico se desarrolló sin complicaciones y se obtuvo un recién nacido masculino Apgar 8/9. En la revisión de la placenta y las membranas se observó la presencia de una inserción velamentosa del cordón

umbilical, específicamente en las membranas fetales, con la presencia de un nudo real (Figura 2) y con un vaso previo que discurría a través de las membranas fetales (Figura 3).



**Figura 2.** Inserción velamentosa del cordón umbilical, específicamente en las membranas fetales con la presencia de un nudo real.



**Figura 3.** Vaso previo desgarrado que discurría a través de las membranas fetales.

## Comentario

La rotura de la vasa previa es una de las tragedias obstétricas más inesperadas debido a su baja frecuencia, probablemente es una afección infraestimada, ya que la tendencia es a no diagnosticarla.<sup>(6)</sup>

La mortalidad fetal por esta causa oscilaba entre un 58 y un 73 %, actualmente fluctúa en torno al 33 %, ya que existen muy pocas condiciones obstétricas con una mortalidad fetal tan elevada que no conlleven ningún riesgo para la madre.<sup>(6)</sup>

Se pueden describir 5 formas de presentación: rotura de los vasos fetales en el momento de la rotura de membranas (que es la más frecuente), rotura de los vasos fetales antes de la rotura de membranas, rotura posterior a la rotura de membranas, compresión de los vasos fetales y palpación de los vasos fetales durante el examen vaginal.<sup>(6)</sup>

La rotura de la vasa previa puede llevar a una hemorragia fetal aguda, choque hipovolémico, asfixia fetal y muerte perinatal. El pronóstico es sustancialmente mejor cuando el diagnóstico se hace en el período prenatal; la prevalencia de asfixia perinatal y anemia neonatal grave es elevada en casos sin diagnóstico prenatal.<sup>(2)</sup>

La identificación prenatal de la vasa previa puede hacerse desde el segundo trimestre del embarazo mediante ultrasonografía. A pesar de ello, y dado que algunos casos de vasa previa se resuelven espontáneamente al final del embarazo, se considera que es razonable confirmar el diagnóstico en el tercer trimestre, momento en que su detección tiene la mayor repercusión sobre el tratamiento.<sup>(6)</sup>

El estudio ecográfico de la placenta tiene gran importancia para el diagnóstico precoz de las pacientes en riesgo. El empleo del Doppler color permite estudiar la placenta, la inserción placentaria del cordón umbilical e identificar la presencia de vasos sanguíneos umbilicales en las proximidades del orificio cervical interno con sensibilidades superiores al 90 %.<sup>(8)</sup>

Algunos estudios demostraron la utilidad del ultrasonido entre las 9 y 13 semanas de edad gestacional, para la predicción del riesgo de presentar vasa previa



mediante la detección sonográfica del sitio de inserción del cordón en el tercio inferior del útero, con gran valor predictivo si se realiza en el primer trimestre.<sup>(8, 9)</sup>

Esta afección cuenta con una mortalidad fetal elevada.<sup>(5)</sup> En el caso presentado el diagnóstico de inserción velamentosa del cordón se realizó de forma retrospectiva, al examinar la placenta después del alumbramiento, no obstante, los resultados perinatales fueron satisfactorios. Otros autores han presentado casos con buenos resultados para el binomio madre-hijo.<sup>(10)</sup>

Dada su extrema gravedad, lo ideal sería el diagnóstico antes del parto. El tratamiento consiste en la realización de una cesárea en la semana 35 de embarazo, o incluso antes, si se ha documentado la madurez pulmonar del feto, o realizar una cesárea urgente en el caso de que se produzca una rotura prematura de membranas.<sup>(6)</sup>

La vasa previa es una complicación obstétrica infrecuente que puede tener consecuencias fatales para el feto. Su diagnóstico permite la realización de medidas preventivas y terapéuticas eficaces. Se debe insistir en la detección de los factores de riesgo y realizar la ultrasonografía Doppler para un diagnóstico precoz de esta afección, y así lograr disminuir la morbilidad y mortalidad fetal y neonatal por esta causa.

## REFERENCIAS BIBLIOGRÁFICAS

1. De la Rosa Várez Z, Rivas Castillo MT, Alguacil Sánchez MV, Reche Casado RM. Parto eutócico con inserción velamentosa de cordón umbilical. Rev Matronas [internet]. 2015 [citado 29 mayo 2019];3(2):[aprox. 6 p.]. Disponible en: <https://www.enfermeria21.com/revistas/matronas/articulo/62/parto-eutocico-co-insercion-velamentosa-de-cordon-umbilical/>
2. Bonilla-Sepúlveda ÓA. Vasa previa, presentación de un caso en un centro de referencia en Envigado, Colombia, y revisión de la literatura. Rev Colomb Obstet Ginecol [internet]. ene.-mar. 2014[citado 22 abr. 2016];65(1):[aprox. 7 p.]. Disponible en: <http://www.redalyc.org/html/1952/195231203010/>



3. Belmonte-Andújar LI, Fuentes-Rozalén AM, Soler-García RM. Diagnóstico de vasa 47 previa durante la medida transvaginal de la longitud cervical como prevención del parto pretérmino en el segundo trimestre. Ginecol Obstet Méx [internet]. mar. 2016 [citado 22 abr. 2016];84(3):[aprox. 8 p.]. Disponible en: <https://ginecologiayobstetricia.org.mx/secciones/casos-clinicos/diagnostico-de-vasa-previa-durante-la-medida-transvaginal-de-la-longitud-cervical-como-prevencion-del-parto-pretermino-en-el-segundo-trimestre/>
4. Moreno Santillán AA, Arriaga López A, Martínez Adame LM. Placenta succenturiata. Reporte de un caso. Rev Fac Med (Méx.) [internet]. mar.-abr. 2018 [citado 29 mayo 2019];61(2):[aprox. 5 p.]. Disponible en: [http://www.scielo.org.mx/scielo.php?script=sci\\_arttext&pid=S0026-17422018000200037&lng=es](http://www.scielo.org.mx/scielo.php?script=sci_arttext&pid=S0026-17422018000200037&lng=es)
5. Oliva Rodríguez JA. Alteraciones del cordón umbilical membranas y placenta. En: Ultrasonografía diagnóstica fetal, obstétrica y ginecológica. La Habana: Editorial Ciencias Médicas; 2010. p. 227- 48.
6. Pérez Rodríguez MJ, de Frutos Moneo E, Nieto Llanos S, Clemente Pollán J. Rotura de vasa previa en una inserción velamentosa de cordón umbilical. Importancia del diagnóstico prenatal. An Pediatr [internet]. dic. 2014 [citado 22 abr. 2016];81(6):[aprox. 4 p.]. Disponible en: <http://www.analesdepediatria.org/es/rotura-vasa-previa-una-insercion/articulo/S1695403313004669/>
7. Tamayo Lien T, Couret Cabrera MP, Olazábal Alonso J. Alteraciones morfológicas de la placenta. Rev Cubana Obstet Ginecol [internet]. jul.-sep. 2014 [citado 22 abr. 2016];40(3):[aprox. 7 p.]. Disponible en: [http://scielo.sld.cu/scielo.php?script=sci\\_arttext&pid=S0138-600X2014000300007](http://scielo.sld.cu/scielo.php?script=sci_arttext&pid=S0138-600X2014000300007)
8. López-Ramón y Cajal C, Cordeiro-Vidal G, Valladares-Bajo Z, Cerviño-Gómez E. Vasa previa: algoritmo para su diagnóstico (serie de casos). Ginecol Obstet Méx [internet]. nov. 2016 [citado 22 abr. 2016];84(11):[aprox. 7 p.]. Disponible en: <https://www.medigraphic.com/pdfs/ginobsmex/gom-2016/gom1611h.pdf>





9. González Montenegro KI, Soto López S, Zamora López CM. Diagnóstico prenatal de vasa previa: Reporte de un caso. REVCOG [internet]. 2019 [citado 22 mayo 2019];23(1):[aprox. 6 p.]. Disponible en:

<http://access.revistasmedicas.org/pdf/?opensource=rev&openpdf=y&ojl=aHR0cDo vL3d3dy5yZXZjb2cub3JnL2luZGV4LnBocC9yZXZjb2cvYXJ0aWNsZS92aWV3Rml sZS84MDQvNzI2&o=UkVWQ09HXzlwMTIfMjNfMDFfMDgtMTNfdmFzYXByZXZpY S5wZGY=&t=YXBwbGljYXRpb24vcGRm>

10. Vintzileos AM, Ananth CV, Smulian JC. Using ultrasound in the clinical management of placental implantation abnormalities. Am J Obstet Gynecol [internet]. 2015 Oct. 1 [citado 22 abr. 2016];213(4):[aprox. 8 p.]. Disponible en:

<https://www.clinicalkey.es/#!/content/playContent/1-s2.0-S0002937815005360?returnurl=null&referrer=null>

### **Conflicto de intereses**

Los autores declaran no tener ningún conflicto de intereses.

