

Medicentro Electrón. 2013 ene.-mar.;17(1)

HOSPITAL PROVINCIAL DOCENTE
 “CMDTE. MANUEL FAJARDO RIVERO”
 SANTA CLARA, VILLA CLARA

INFORME DE CASO

Endometriosis vesical

Vesical endometriosis

Dra. Daisy González Rodríguez¹, Dr. Orlando Lovelle Enriquez¹, Dr. Ignacio Ygualada Correa²

¹Especialista de Primer Grado en Radiología. Asistente. Hospital “Cmdte. Manuel Fajardo”. Santa Clara, Villa Clara. Correo electrónico: yurimahr@ucm.vcl.sld.cu Teléf. 227000.

²Especialista de Primer Grado en Anatomía Patológica. Profesor Auxiliar. Hospital “Cmdte. Manuel Fajardo”. Santa Clara, Villa Clara.

DeCS: Endometriosis; Ultrasonografía

DeCS: Endometriosis; Ultrasonografía

La endometriosis es la presencia de tejido endometrial funcionalmente activo, fuera de su localización habitual en la cavidad uterina.^{1,2} Es una enfermedad benigna y se presenta con mayor frecuencia en mujeres entre la segunda y tercera décadas de la vida;³ representa una de las causas de hospitalización en mujeres premenopáusicas y tiene una prevalencia estimada de un 10 % en este grupo de edad. En el 1 % de las pacientes afecta el tracto urinario, y la localización vesical representa del 84 al 90 %, seguida de la ureteral;⁴ la endometriosis vesical es muy sintomática: las pacientes refieren presión suprapúbica, polaquiuria, disuria y hematuria (estas últimas identificadas en apenas el 25 % de los casos); los síntomas tienden a ser cíclicos y se manifiestan durante la menstruación. Por lo menos, el 50 % de ellas tienen antecedentes de cirugía pélvica.⁵⁻⁷

Mediante la ultrasonografía, se pueden detectar engrosamientos de la pared que pueden adoptar forma tumoral, así como hidronefrosis y enfermedad pelviana grave, que motivan la realización de otras pruebas diagnósticas, como: urograma descendente, tomografía axial computarizada, resonancia magnética y uretrografía.⁸⁻⁹

Presentación del paciente

Paciente femenina de 28 años de edad, con antecedentes obstétricos de una gestación, cero partos y un aborto, así como de algias pélvicas frecuentes y sepsis urinaria recurrente acompañada de tenesmo vesical, polaquiuria cíclica de seis meses de evolución y hematuria microscópica inicial, que evoluciona a macroscópica terminal, por lo cual se decide indicar tratamiento con antibiótico, que no resolvió los síntomas.

Al realizar el examen físico, se comprueba un abdomen negativo en hemiabdomen superior. En el tacto vaginal, se percibe un útero de tamaño normal, doloroso a la movilización, con anejos no palpables.

Se le indicaron los siguientes exámenes complementarios, cuyos resultados fueron:

Cituria: 50 hematíes x campo

Urocultivo: Sin crecimiento bacteriano

Citología de orina: Negativo de células neoplásicas

Ultrasonido vesical: Imagen ecogénica posterolateral derecha dependiente de la pared (Figura 1) que mide 18 x 20 mm, e impresiona interrumpir su continuidad con crecimiento endoluminal y base ancha de posible causa neoformativa (Figura 2).

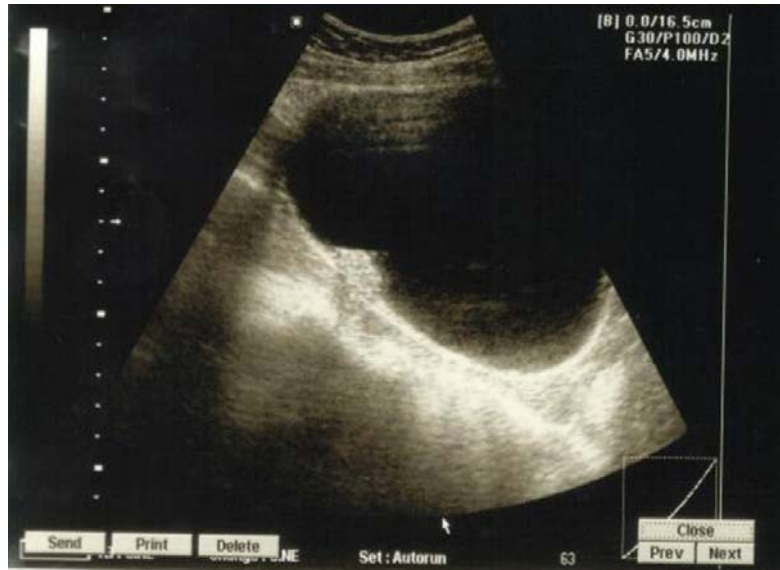

Fig.1. Imagen ecogénica posterolateral derecha dependiente de la pared.

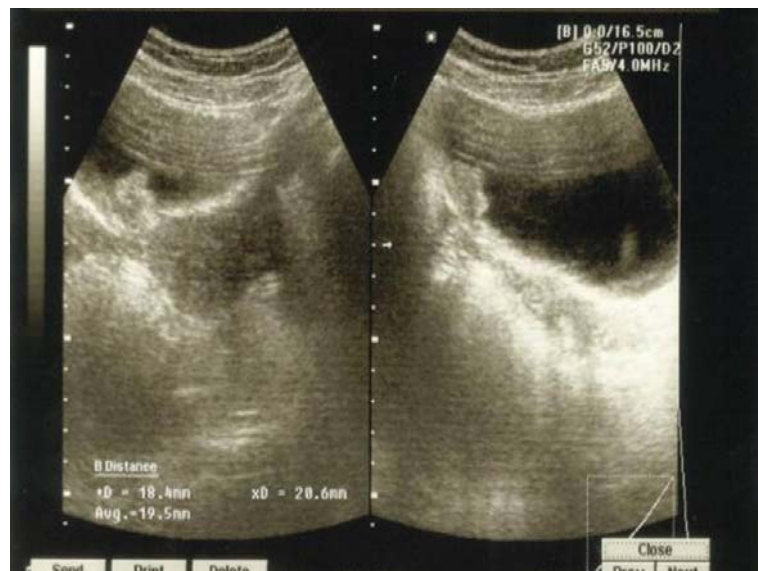

Fig. 2. Cortes coronal y sagital, donde se visualiza imagen ecogénica posterolateral derecha que mide 18 x 20 mm, con crecimiento endoluminal y base ancha.

La paciente regresa a la consulta de Urología donde se le realiza cistoscopia, con el siguiente resultado: engrosamiento mucoso rojo pardo que impresiona ser tumoral, por lo que se toma muestra de la lesión para realizar biopsia, en la que se informa: cistitis crónica glanduloquistica. Por el diagnóstico histológico, se decide realizar cistectomía parcial, con biopsia No. 090-2008, donde se informa: endometriosis vesical asociada a cistitis glanduloquistica (Figuras. 3, 4).

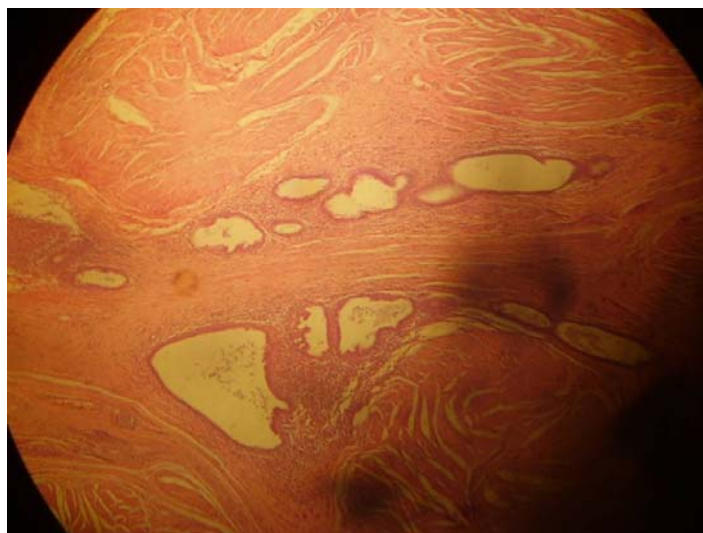


Fig. 3. Presencia de glándulas y estroma endometrial a nivel de la capa muscular de la pared vesical.

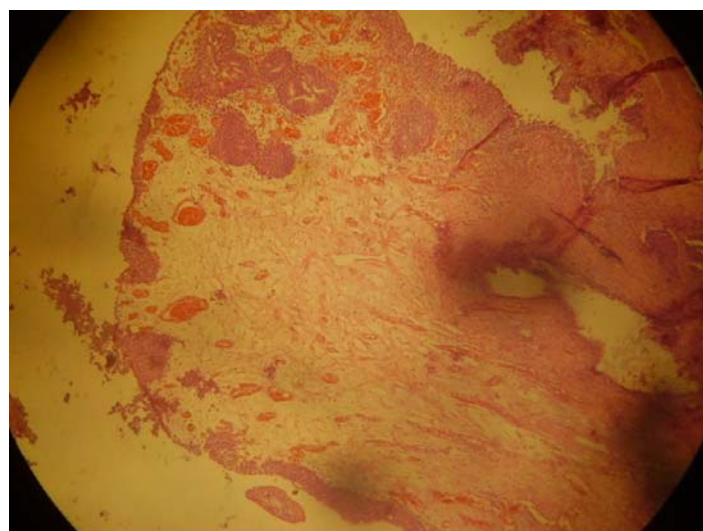


Fig. 4. Vista de la pared vesical con presencia de epitelio de transición sin alteraciones, donde se observa, a nivel de la capa muscular, estromas y glándulas endometriales.

Comentario

La endometriosis vesical es una rara enfermedad, pues constituye el 1 % de los casos informados con diagnóstico de endometriosis. Se presenta con mayor frecuencia en la segunda y tercera

décadas de la vida, por lo que debe ser sospechada en toda mujer joven que presente síntomas y signos urinarios, así como dolor suprapúbico y hematuria clínica; al menos la mitad de las pacientes con esta enfermedad tiene antecedentes de habersele practicado cirugía pélvica u otro procedimiento ginecológico, aunque algunos autores consultados en la literatura internacional informan porcentajes aun mayores; de ahí la importancia de tener presente esta enfermedad para adoptar el tratamiento adecuado.

REFERENCIAS BIBLIOGRÁFICAS

1. Navarro Pastor H, Donate Moreno MJ, Gimenez Bachs JM, Pastor Guzmán JM, Polo Ruiz L, Atienzar Tobarra M, *et al.* Endometriosis vesical. Revisión de la literatura con especial referencia a la española y aportación de dos nuevos casos. Arch Esp Urol. 2006;59(2):111-22.
2. Rosino Sánchez A, García Peñalver C, Díaz González R. Endometriosis vesical: patologías excepcionales en Urología. España: Luzán; 2003.
3. Rodríguez Collar TL, Casa de Valle Castro M, Germán Meliz JL, Pardillo Anceaume ME. Diagnóstico incidental de endometriosis vesical. Rev Cubana Obstet Ginecol [Internet]. 2011 sep. [citado 15 feb. 2013];37(3):[aprox. 7 p.]. Disponible en: http://scielo.sld.cu/scielo.php?script=sci_arttext&pid=S0138-600X2011000300015&lng=es&nrm=iso&tlng=es
4. Rodríguez Collar TL. Diagnóstico y tratamiento de la endometriosis vesical. Rev Cubana Med Mil [Internet]. 2011 mar. [citado 15 feb. 2013];40(1):[aprox. 7 p.]. Disponible en: http://scielo.sld.cu/scielo.php?script=sci_arttext&pid=S0138-65572011000100007&lng=es
5. Guido Cerri G, De Oliveira IR. Ultrasonografía abdominal. Venezuela: AMOLCA; 2002.
6. Le Tohic A, Chis C, Yazbeck C, Martin B, Renouvel F, Madelenat P, *et al.* Endometriosis ureteral y vesical. EMC – Ginecol Obstetr. 2012;48(4):1-26.
7. Rodríguez Collar TL, Casa de Valle Castro M, Germán Meliz JL, Pardillo Anceaume ME. Diagnóstico incidental de endometriosis vesical. Rev Cubana Obstet Ginecol [Internet]. 2011 jul.-sep. [citado 26 feb. 2012];37(3):[aprox. 7 p.]. Disponible en: http://scielo.sld.cu/scielo.php?script=sci_arttext&pid=S0138-600X2011000300015&lng=es&nrm=iso
8. Simona F, Arena E, Morando A, Remorgida V. Prevalence of newly diagnosed endometriosis in women attending by the general practitioner. Int J Gynecol Obstet. 2010;110:203-7.
9. Bloom R, LaRusso S. Endometriosis with bladder involvement. J Diag Med Sonography. 2010;26(5):260-2.

Recibido: 28 de marzo de 2012

Aprobado: 22 de diciembre de 2012

Dra. Daisy González Rodríguez. Especialista de Primer Grado en Radiología. Asistente. Hospital "Cmde. Manuel Fajardo". Santa Clara, Villa Clara. Correo electrónico: yurimahr@ucm.vcl.sld.cu
Teléf. 227000.