

Medicent Electrón. 2017 abr.-jun.;21(2)

UNIVERSIDAD DE CIENCIAS MÉDICAS
«DR. SERAFÍN RUIZ DE ZÁRATE RUIZ»
SANTA CLARA, VILLA CLARA

INFORME DE CASO

Rinofima: presentación de dos pacientes

Rhinophyma: a report of two cases

Reynaldo Enrique Delis Fernández¹, Francisco Roque Sánchez², William Portal Fernández³

1. Hospital Universitario Arnaldo Milián Castro. Santa Clara, Villa Clara. Cuba. Correo electrónico: reynaldodf@infomed.sld.cu
2. Clínica Estomatológica Celia Sánchez Manduley. Santa Clara, Villa Clara. Cuba.
3. Policlínico Abel Santamaría. Encrucijada. Villa Clara. Cuba.

RESUMEN

El rinofima es una rara afección que altera el crecimiento de las estructuras que componen la pirámide nasal. Se afecta, principalmente, el dorso nasal y la porción de ambas alas en sentido lateral; ocurre una hipertrofia de la epidermis y la dermis, se afectan los tejidos conectivo, epitelial y glandular, así como el aparato pilosebáceo, y se produce un excesivo crecimiento de la nariz que daña la estética del paciente. El objetivo de este informe es demostrar que, mediante el tratamiento quirúrgico y la electrocirugía, se logran resultados funcionales y estéticos altamente favorables para el paciente afectado por esta rara y deformante enfermedad.

DeCS: rinofima/cirugía.

ABSTRACT

Rhinophyma is a rare disease that alters the growth of the structures that make up the nasal pyramid. Nasal dorsum is mainly affected, as well as, the portion of both lateral nasal sidewalls; hypertrophy of the epidermis and dermis occurs; glandular, epithelial and connective tissues and pilosebaceous apparatus are affected, as well as, the aesthetics of the patient is affected since an excessive growth of the nose occurs. The objective of this report is to demonstrate that favorable functional and aesthetic results can be achieved in the patient affected by this rare and deforming disease by means of surgical treatment and electrosurgery.

DeCS: rhinophyma/surgery.

El rinofima es una rara afección caracterizada por una lenta y progresiva hipertrofia de los elementos de la dermis y epidermis de la nariz, que puede provocar muy marcadas alteraciones de la forma y estructura nasal.¹⁻³

En 1845, Hebra⁴ la designa como rinofima, término que es derivado del griego *rhis*, que significa nariz, y *phyma*, crecimiento;⁵ fue reconocida como una afección médica a inicios del siglo XX, y su existencia ha sido documentada a través de la historia: desde la nariz jorobada y voluminosa del Conde Sasseti –plasmada en la pintura de Doménico Ghirlandaio, de 1490 «El viejo y el niño»–⁵ hasta la representación pictórica de Frans Hals en 1617 «Fiesta alemana en el martes de carnaval».⁶

Actualmente está clasificado dentro de las rosáceas como subtipo III o Rosácea fimatosa; tiene una prevalencia del 3,7 % dentro de los subtipos de rosáceas.^{2,7} Afecta principalmente a hombres caucásicos en una relación de 12/1 respecto al sexo femenino y entre la quinta y séptima décadas de la vida; raramente desarrolla una degeneración maligna.^{1,2,5}

Desde el punto de vista clínico, se caracteriza por una nariz bulbosa y lobulada, que presenta un engrosamiento cutáneo por una hiperplasia sebácea, con lesiones noduloquisticas de superficie irregular, eritema, fibrosis, telangectasias y orificios foliculares dilatados, que pueden presentar taponamiento con sebo, queratina o ambos.^{2,5} El crecimiento puede estar localizado o generalizado en toda la nariz, pero este ocurre fundamentalmente en sus dos tercios inferiores.

Las características morfológicas del rinofima son: telangectasia, hipervascularización, nódulos cutáneos cubiertos por una piel atrófica, con poros dilatados.³

El-Azhary, citado por Troncoso,² realiza una clasificación clínica del rinofima en:

- Leve: telangectasias e hiperplasia de la dermis.
- Moderado: hipertrofia y nodularidades pequeñas.
- Severo: nodularidades masivas.

El objetivo de este trabajo es mostrar el resultado obtenido mediante el tratamiento quirúrgico del rinofima y la evolución de los pacientes, sin emplear recubrimiento del lecho quirúrgico.

Presentación de pacientes

Se trata de dos pacientes que acuden a la consulta externa del servicio de Cirugía Máxilo- Facial del Hospital «Arnaldo Milián Castro» durante el año 2014, preocupados por su estética facial, que afecta sus relaciones laborales y personales.

Luego del interrogatorio y el examen físico, se plantea el diagnóstico clínico de rinofima y se decide la remoción quirúrgica de las lesiones; se indican los complementarios preoperatorios, cuyos resultados se encontraban dentro de límites normales.

Paciente 1

Paciente masculino de 54 años de edad con antecedentes de buena salud, que acude a la consulta externa de Cirugía Máxilo-Facial del Hospital Universitario «Arnaldo Milián Castro»; refiere un aumento progresivo del dorso nasal por espacio de cinco años; no detalla hábitos tóxicos. Al realizar el examen físico, se observa una lesión exofística de base sésil y consistencia firme, que ocupa el tercio inferior y medio de la pirámide nasal, con superficie irregular y áreas telangectásicas asociadas, obliteración parcial de las narinas con predominio del lado derecho (Figura 1); el resto del examen físico de cabeza y cuello no presentó alteraciones; se diagnosticó rinofima severo. Se decide la exéresis quirúrgica con anestesia local, cuyo resultado fue satisfactorio, solo presentó un área de despigmentación a nivel del dorso nasal (Figura 2); se siguió su evolución durante seis meses del postoperatorio, cuando el paciente abandonó la consulta por sentirse satisfecho con el resultado alcanzado.

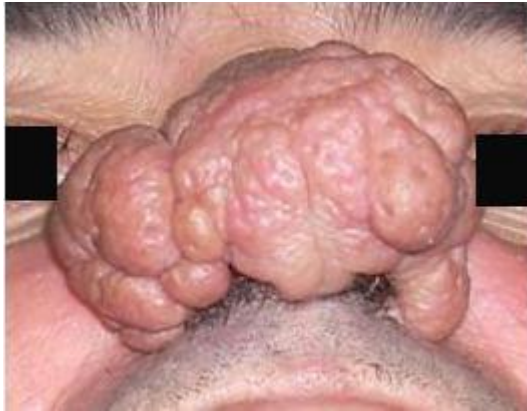

Figura 1. Rinofima severo que provoca obliteración de las narinas.

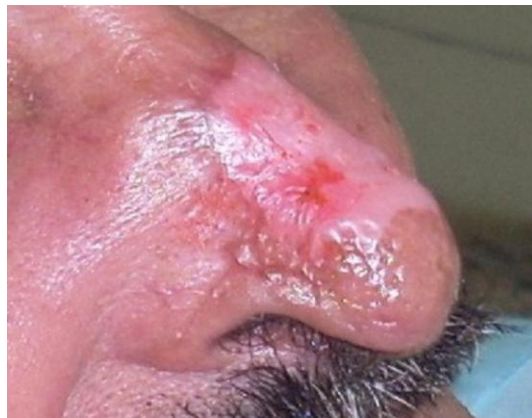

Figura 2. Tres meses de postoperatorio. Obsérvese el área de despigmentación en dorso nasal.

Paciente 2

Se trata de un paciente masculino de 59 años de edad, que acude a la consulta preocupado por la forma de su nariz, pues le afecta su apariencia personal y le dificulta usar sus espejuelos. Refiere un crecimiento progresivo del dorso nasal desde hace nueve años; tiene antecedentes de ser fumador inveterado de tabaco por más de 25 años y de ingerir bebidas alcohólicas.

Al realizar el examen físico, se observa una gran masa que ocupa todo el dorso, punta y alas nasales, de superficie irregular, consistencia firme, áreas indoloras (Figura 3); se le indican complementarios preoperatorios, cuyos resultados se encontraban dentro de los límites normales; con el diagnóstico de rinofima, se decide la remoción quirúrgica de la lesión con anestesia local. La evolución del paciente fue catalogada de satisfactoria, por los resultados estéticos, funcionales y psicológicos obtenidos.

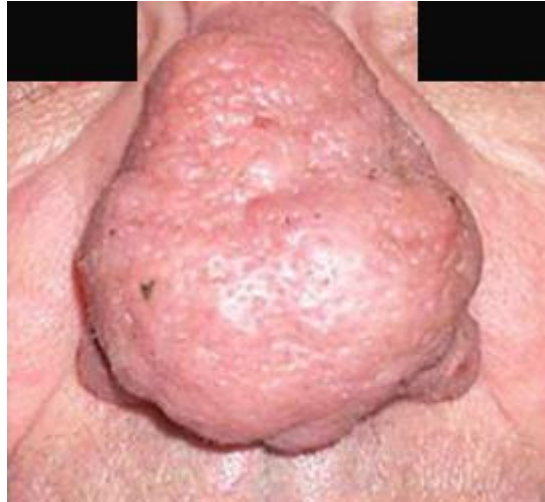


Figura 3. Rinofima que ocupa todas las subunidades estéticas nasales.

Técnica quirúrgica

Previo consentimiento informado a los pacientes, por parte del cirujano principal, se realiza la intervención quirúrgica en el salón de cirugía ambulatoria Máxilo-Facial.

Se efectúa la antisepsia del campo operatorio mediante una solución de clorhexidina al 1 %. La anestesia del campo operatorio se obtiene empleando la técnica infraorbitaria por vía extrabucal con lidocaína al 2 % y, además, se infiltra el dorso nasal. Este procedimiento ayuda a reforzar la anestesia y la hemostasia del campo operatorio; se diseña la incisión perilesional con mango de bisturí Bark Parker No. 3 y hoja No. 15, que incluye piel y tejido celular subcutáneo; se continúa con electrobisturí, y se procede a la remoción del rinofima hasta lograr un contorno nasal aceptable; se observan los cartílagos alares, que deben protegerse y preservar el pericondrio y el periostio (Figura 4); está indicada una hemostasia rigurosa por la abundante vascularización de la zona; la superficie cruenta se cubre con gasa estéril embebida en nitrofurazona; se le indica al paciente aplicar solución antiséptica y cubrir con gasa con nitrofurazona a partir de las 48 horas del postoperatorio, dos veces al día. Se le cita para una consulta de chequeo cada siete días el primer mes, y luego cada 30 días. El proceso de cicatrización culminó en un período de 50-70 días (Figura 5). La evolución de los pacientes se consideró satisfactoria.

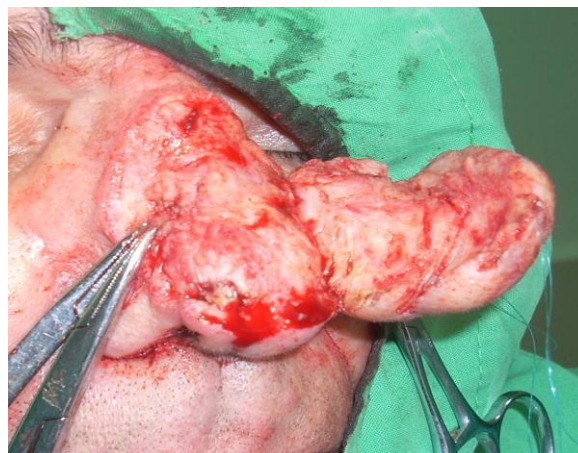


Figura 4. Transoperatorio en el que se observa la conservación de los cartílagos alares, el pericondrio y el periostio

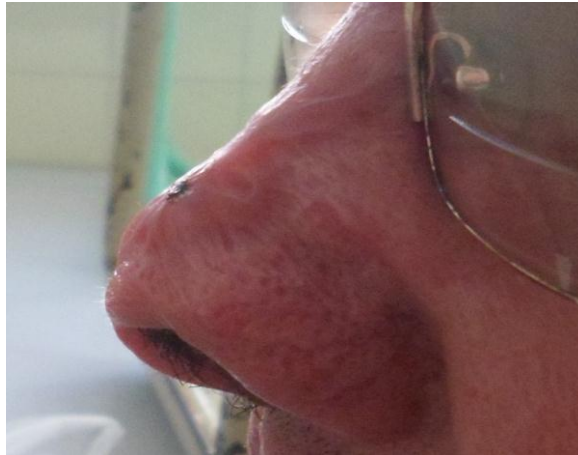

Figura 5. Resultado estético a los 50 días del postoperatorio.

Comentario

El rinofima es considerado un subtipo de rosácea poco frecuente (3,7 %), pero a pesar de esto, es de gran relevancia por la capacidad de crear trastornos, tanto estéticos, como psicológicos y funcionales.

Su causa se desconoce, pero se han propuesto varios factores desencadenantes, como predisposición genética, luz solar, calor, dosis excesivas de esteroides, factores emocionales (angioneurosis), anomalías pilosebáceas, degeneración de la matriz dérmica, alteraciones vasculares (con fenómenos de vasodilatación). La presencia del ácaro *demodex folliculorum* se ha señalado como posible factor infeccioso.^{2,7,8} Entre otros factores planteados, se encuentran las deficiencias vitamínicas, las infecciones crónicas y la acción de hormonas androgénicas.¹

La rosácea se clasifica en cuatro subtipos, en dependencia de las manifestaciones clínicas predominantes. Los diferentes subtipos son:

1. Rosácea eritemato-telangiectásica: Predominan el rubor, el eritema y las telangiectasias.
2. Rosácea pápulo-pustulosa: Es la forma clásica más frecuente en mujeres de mediana edad.
3. Rosácea fimatosa: Los cambios fimatosos, consistentes en engrosamiento de la piel, le confieren un aspecto nodular irregular; son causados por una hiperplasia sebácea con fibrosis que, a la palpación, tienen una consistencia gomosa. Aparecen en la nariz (rinofima), párpados (blefarofima), barbilla (gnatofima) y frente (metofima).
4. Rosácea ocular: Aparece con molestias oculares, que se caracterizan por sensación de cuerpo extraño, hipersensibilidad lumínica, irritación, hiperemia conjuntival y blefaritis.⁸

Los métodos para el tratamiento de los pacientes con rinofima han variado a través de la historia:

En 1845, Dieffenbach informa la exéresis del tejido rinofimatoso con cierre primario de la herida; en 1851, Von Langenbeck realiza una intervención quirúrgica para lograr la cicatrización de la superficie por segunda intención, al igual que Stromeyer en 1864. En 1876, Ollier denominó a esta técnica decorticación, y no fue hasta el siglo XX cuando se comienza a utilizar el injerto libre de piel para recubrir el defecto quirúrgico preconizado por Wood, en 1912; Douglas Macomber, en 1946, recomienda el uso del injerto de piel de la región supraclavicular para obtener mejor resultado estético.⁹ Son escasos los informes de pacientes con esta afección tratados en nuestro medio.

El tratamiento depende, fundamentalmente, de la intensidad y extensión de la piel afectada

La cirugía es considerada el tratamiento más eficaz para los rinofimas moderados y severos, pues permite la remoción del tejido hipertrofiado, con lo que se obtiene una nariz de contorno normal.

Para la corrección de la forma y estructura nasal, se han empleado diversas técnicas quirúrgicas que han sido descritas en la literatura, entre las que se incluyen: exéresis total con injerto de piel, dermoabrasión, exéresis parcial con cicatrización por segunda intención, exéresis con láser CO₂, criocirugía, electrocirugía, entre otras.

No existe consenso sobre la modalidad preferida. Entre las complicaciones potenciales y particulares de este tipo de cirugía, se encuentran las cicatrices antiestéticas, las áreas de despigmentación, las asimetrías y la perforación del cartílago nasal.^{1,2,5,6}

Los autores de este informe coinciden con la mayoría de los que se han consultado en que la exéresis quirúrgica es el tratamiento que mejores resultados ofrece, al permitir remodelar la pirámide nasal mediante la remoción del tejido afectado, reduce el riesgo de recidiva y posibilita el estudio anatomopatológico de la pieza quirúrgica; los autores de esta presentación no utilizaron tejidos autólogos ni heterólogos para la cubierta nasal, y se obtuvieron resultados satisfactorios al culminar el proceso de epitelización de la región.

REFERENCIAS BIBLIOGRÁFICAS

1. Sahin C, Turker M, Celasun B. Giant rhinophyma: Excision with coblation assisted surgery. Indian J Plast Surg [internet]. 2014 [citado 30 abr. 2015];47(3):[aprox. 3 p.]. Disponible en: <http://www.ijps.org/text.asp?2014/47/3/450/146663>
2. Troncoso R. A, Torrealba P. R, Bozán S. F, Lazo C. A. Rinofima severo. Rev Chil Cir [internet]. 2012 abr. [citado 30 abr. 2015];64(2):[aprox. 5 p.]. Disponible en: www.scielo.cl/scielo.php?script=sci_arttext&pid=S0718-40262012000200015
3. Kalil Gaspar N, Andrade Gaspar AP, Kalil Aidê M. Rinofima: Tratamento prático e seguro com ácido tricloroacético. Surg Cosmet Dermatol [internet]. 2014 [citado 4 dic. 2015];6(4):[aprox. 6 p.]. Disponible en: <http://www.redalyc.org/articulo.oa?id=265535765011>
4. Campos Costa T, Almeida Firme WA, Brito L, Ribeiro de Brito LM, Gama Vieira MB, de Sousa Leite LA. Rinofima: opções cirúrgicas utilizadas no serviço de cirurgia Plástica do hospital Agamenon Magalhães - PE. Rev Bras Cir Plást [internet]. 2010 oct.-dic. [citado 30 jul. 2015];25(4):[aprox. 4p.]. Disponible en: http://www.scielo.br/scielo.php?script=sci_arttext&pid=S1983-51752010000400012&lng=es
5. Rørdam OM, Guldbakke KK. Rhinophyma: Big Problem, Simple Solution. Acta Derm Venereol. 2011;91(2):188-9.
6. Selig HF, Lumenta DB, Kamolz LP. The surgical treatment of rhinophyma— Complete excision and single-step reconstruction by use of a collagen–elastin matrix and an autologous non-meshed split-thickness skin graft. Int J Surg Case Rep [internet]. 2013 [citado 17 oct. 2015];4(2):[aprox. 5 p.]. Disponible en: <http://www.ncbi.nlm.nih.gov/pmc/articles/PMC3540213/>
7. Ovando Arcienega DI, Paredes Rojas M, Arcienega Llano E. Rinofima – Auto injerto de piel total. Rev Cien Cien Méd. 2013;16(1):40-2.
8. Gil Díaz M, Díez M, Morais-Cardoso P. Rosácea: revisión y nuevas alternativas terapéuticas. Semergen. 2011;37:83-6.
9. Fisher William J. Rhinophyma: its surgical treatment. Plastic Reconst Surg. 1970 May;45(5):466-70.

Recibido: 12 de mayo de 2016

Aprobado: 3 de septiembre de 2016

Reynaldo Enrique Delis Fernández. Hospital Universitario Arnaldo Milián Castro. Santa Clara, Villa Clara. Cuba. Correo electrónico: reynaldodf@infomed.sld.cu